

АЗЕРБАЙДЖАНСКАЯ РЕСПУБЛИКА

На правах рукописи

**РОЛЬ МНОГОКОМПОНЕНТНОГО РАСТВОРА
В ПРОФИЛАКТИКЕ СПАЕЧНОЙ БОЛЕЗНИ
ПОСЛЕ АБДОМИНАЛЬНЫХ ОПЕРАЦИЙ**

Специальность: 3213.01 – Хирургия

Отрасль науки: Медицина

Соискатель: **Ахмедов Фархад Тофиг оглу**

А В Т О Р Е Ф Е Р А Т

диссертации на соискание ученой степени
доктора философии

Баку - 2024

Диссертационная работа выполнена в Научном Центре Хирургии им. акад. М.А. Топчубашева ПЮЛ, в Главном Клиническом Госпитале Министерства Обороны Азербайджанской Республики и в Научно-исследовательском Центре Азербайджанского Медицинского Университета.

Научный руководитель: доктор медицинских наук,
профессор
Исаев Гидаят Биалал оглу


Официальные оппоненты: доктор медицинских наук,
профессор
Муслимов Гурбанхан Фатали оглу

доктор медицинских наук,
профессор
Мамедов Рустам Али оглу


доктор медицинских наук
Алиев Шахин Гашим оглу

Диссертационный совет ФД 1.12 Высшей Аттестационной Комиссии при Президенте Азербайджанской Республики, действующий на базе Научного Центра Хирургии им. акад. Топчубашева М.А. ПЮЛ


Председатель диссертационного совета:


доктор медицинских наук, профессор
Агаев Рауф Магсуд оглу

Ученый секретарь диссертационного совета:


доктор медицинских наук
Кязимов Ильхам Лазым оглу

Председатель научного семинара:


доктор медицинских наук, профессор
Абушов Насраддин Садраддин оглу

ОБЩАЯ ХАРАКТЕРИСТИКА РАБОТЫ

Актуальность темы и степень ее разработанности. Послеоперационные внутрибрюшные спайки могут возникнуть у 90-95% пациентов, перенесших абдоминальную хирургию¹. Они вызывают такие осложнения, как кишечная непроходимость, сильная хроническая боль, дисфункция органов, повышая риск повторных операций, в том числе операций по устранению самих спаек. Операционные спайки во время повторных операций увеличивают риск кровотечений, перфораций, а так же способствуют увеличению длительности операции².

Послеоперационные спайки могут варьироваться от тонких пленок соединительной ткани до толстых волокнистых мостов, которые васкуляризированы и иннервированы³. При образовании спаек воспаление является начальной реакцией на повреждение брюшины и играет важную роль в формировании внутрибрюшных спаек. Установлено, что торможение воспаления, вызванного хирургической травмой, может предотвратить возникновение абдоминальных спаек⁴.

Хирургические спайки - это патологические фиброзные соединения, которые образуются между поверхностями органов и стенками полых органов после травмы тканей и ишемии. Образование внутрибрюшных спаек обусловлено экссудацией выпота и отложением фибрина вследствие воспаления в поврежденной брюшине, следовательно, снижение способности

¹ Ağayev, E.K. Kəskin bağırsağ keçməzliyi və peritonit fonunda müxtəlif bağırsağ anastomozu növlərinin müqaisəli təhlili // Azərbaycan tibb jurnalı, - 2012. №2, - s. 24-28.

² Foster, D.S. Elucidating the fundamental fibrotic processes driving abdominal adhesion formation / D.S.Foster, C.D.Marshall, G.S.Gulati [et al.] // Nat Commun, - 2020. 11, - 4061.

³ Şahin, H. Effects of sugammadex on the prevention of postoperative peritoneal adhesions / H.Şahin, H.Toman, H.A.Kiraz [et al.] // Kaohsiung J Med Sci, - 2015. 31(9), - p. 463–467.

⁴ Wei, G. Effect of Resveratrol on the Prevention of Intra-Abdominal Adhesion Formation in a Rat Model / G.Wei, X.Chen, G.Wang [et al.] // Cell Physiol Biochem, - 2016. 39, - p. 33-46.

расщеплять фибрин в местах повреждения также может приводить к образованию спаек⁵.

Рекомендовано множество стратегий для предотвращения спаек брюшины, однако ни одно из них не получило широкого распространения из-за низкой эффективности или риска побочных эффектов. Очень важно иметь животную модель, которую можно использовать для тестирования новых антиспаечных стратегий в абдоминальной хирургии, а также для тестирования веществ и стратегий предотвращения спаек⁶.

На сегодняшний день имеются данные о тестировании в общей сложности 75 потенциальных антиадгезионных агентов на моделях крыс и кроликов, включая различные препараты фукоидана. Фундаментальный вывод заключался в том, что фукоиданы были наиболее эффективными антиадгезионными агентами среди многих протестированных кандидатов⁷. Фукоиданы были включены в гиалуроновую глицериновую пленку, которая была помещена между поврежденной слепой кишкой и дефектом боковой стенки, и таким образом служила дополнительным механическим барьером.

Предполагается, что ресвератрол, натуральный экстракт с противовоспалительным действием, может уменьшить возникновение спаек. Противовоспалительный механизм ресвератрола, его антиоксидантная активность связаны с подавлением ключевых провоспалительных цитокинов⁸.

⁵ Wei, G. Effect of Emodin on Preventing Postoperative Intra-Abdominal Adhesion Formation / G.Wei, Y.Wu, Q.Gao [et al.] // Oxidative Medicine and Cellular Longevity, - 2017. 2017, Article ID 1740317, 12 p.

⁶ Charboneau, A.J., Beilman, G., Delaney, J.P. Correction: Fucoidans inhibit the formation of post-operative abdominal adhesions in a rat model. PLoS ONE, - 2019. 14(1), - p. e0211371.

⁷ Charboneau, A.J., Delaney, J.P., Beilman, G. Fucoidans inhibit the formation of post-operative abdominal adhesions in a rat model // PLoS ONE, - 2018. 13(11), - p. e0207797.

⁸ Pektaş, S.G., Akar, F. Long-Term Dietary Fructose Causes Gender-Different Metabolic and Vascular Dysfunction in Rats: Modulatory Effects of Resveratrol // Cell Physiol Biochem, - 2015. 37, - p. 1407-1420.

Многочисленные супрамолекулярные гидрогели, содержащие вещества природного происхождения, были успешно получены и использованы для снятия воспаления, заживления ран, устойчивости к бактериям⁹. Нет сомнений в том, что любое фармакологическое и технологическое предложение, направленное на ограничение и контроль образования спаек брюшины, должно включать в себя последние достижения в понимании как патогенеза, так и патофизиологии образования спаек. Общеизвестно, что лучшая профилактика спаек брюшины основана на тщательной хирургической технике, которая направлена на минимизацию травмы брюшины с помощью деликатных маневров, постоянного промывания тканей физиологическим раствором или рингера-лактатом и поддержания гемостаза, включая подходящие шовные материалы и протезы, предотвращение инфекции и ишемии тканей, а также натяжение швов¹⁰.

Используются многочисленные лекарства, влияющие на коагуляцию, воспаление, фибринолиз и связанные с ними цитокины. Однако побочные эффекты, короткая продолжительность действия и низкий терапевтический эффект способствуют разочарованию в лечении спаечного процесса в брюшной полости. Существующие в настоящее время физические барьеры изолируют рану от периферических тканей, тем самым блокируя образование фибриновых мостиков и предотвращая образование внутрибрюшных спаек. Достижения в области гидрогелей привели к возобновлению интереса к физическому барьеру и устранили большинство проблем, однако инородные имплантируемые материалы, особенно из неразлагаемых компонентов, могут еще больше удлинить воспалительную реакцию и тем самым способствовать развитию послеоперационных спаек брюшины.

⁹ Zou, L. Degradable carrier-free spray hydrogel based on self-assembly of natural small molecule for prevention of postoperative adhesion / L.Zou, Y.Hou, J.Zhang [et al.] // *Mater Today Bio*, – 2023. 22, - 100755.

¹⁰ Нейматов, И. Пути улучшения лечения результатов профилактики спаечной болезни. Scientific Collection «InterConf», 13th ISPC «Science and Practice: Implementation to Modern Society» (October 16-18, 2022; Manchester, Great Britain). - 2022. (128), - p. 192–194.

В настоящее время рассматриваются следующие стратегии профилактики послеоперационных внутрибрюшных спаек: 1) минимизация операционной травмы; 2) уменьшение воспалительной реакции; 3) уменьшение экссудации фибрина и способствование его абсорбции. Однако до сих пор не существует общепринятого метода, который мог бы безопасно и эффективно предотвращать внутрибрюшные спайки. Следовательно, определение идеального метода или агента для предотвращения внутрибрюшных спаек остается актуальной и неотложной необходимостью.

Объект и предмет исследования

Объектом исследования были экспериментальные модели абдоминальных спаек, смоделированных на 90 белых крысах и 70 послеоперационных пациентов, разделенных на 2 группы. Предметом исследования была профилактика спаечного процесса, путем использования внутрибрюшного введения раствора Метронидазол-Декстран-Контрикал, обогащенного кислородом, опробованного в экспериментальных моделях. Для определения эффективности препарата определили антиоксидантную активность и цитокиновый профиль у экспериментальных животных.

Цель исследования

Разработать в экспериментальной форме более эффективный, легко применяемый и недорогой способ профилактики спаечной болезни, которая может возникнуть после внутрибрюшных операций, и применить его в клинической практике.

Задачи исследования

1. Исследовать антиадгезивные действия внутрибрюшного введения обогащенной кислородом смеси Метронидазол + Декстран + Контрикал и сравнить с антиадгезивным действием препарата «Мезогель» на модели крыс.
2. Провести макро- и микроскопический анализ спаек (количество, виды, локализация, гистологические характеристики), смоделированных в эксперименте.
3. Оценить влияние антиспаечных средств на показатели антиоксидантной системы в эксперименте.

4. Определить действие препарата «Мезогель» и смеси Метронидазол, Декстран и Констрикала, обогащённого кислородом по концентрации про- и противовоспалительных цитокинов у крыс с моделированными послеоперационными перитонеальными спайками.
5. Предложить способ комплексной профилактики спаечной болезни на основе полученных экспериментальных результатов и применить его в клинической практике.

Методы исследования

В ходе исследования разработаны 3 экспериментальные модели спайкообразования: 1 группа (контрольная) - n=30 крыс, после механического повреждения тонкой кишки и брюшины никакой препарат не вводили; 2 группа (сравнения) - n=30 крыс, после механического повреждения тонкой кишки и брюшины в брюшную полость вводили препарат «Мезогель»; 3 группа (основная) - n=30 крыс, после механического повреждения тонкой кишки и брюшины вводили обогащённую кислородом смесь Метронидазол, Декстран, Констрикала в соотношении 1:1:0,1. На 5й, 10й и 21й день эксперимента брюшную полость 10 животных с каждой группы вскрывали, визуально оценивали состояние внутренних органов, проводили макроскопический анализ количества, вида и локализации спаек, а так же микроскопический анализ, определяли показатели оксидантного и цитокинового профиля в крови. Клиническое исследование включало 70 послеоперационных пациентов, поделённых на 2 группы: сравнительная группа, 35 пациентов, которым были выполнены абдоминальные операции, по окончании которых профилактических мер для предотвращения спайкообразования не проводилось; основная группа – 35 пациентов, перенесших абдоминальные операции, по окончании которых в брюшную полость вводили обогащённую кислородом смесь Метронидазола, Декстрана, Констрикала. Все пациенты через 3-6 месяцев были повторно осмотрены, обследованы, исходя из имеющихся жалоб, всем рутинно была проведена УЗИ-диагностика брюшной полости.

Основные положения, выносимые на защиту:

– введение обогащенной кислородом смеси Метронидазол, Декстран, Констрикал в соотношении 1:1:0,1 в брюшную полость

экспериментальных животных способствует уменьшению спайкообразования, ослаблению воспалительного процесса.

– введение препарата «Мезогель» и смеси Метронидазол + Декстран + Контрикал в соотношении 1:1:0,1, положительно влияют на показатели антиоксидантной системы

– антиспаечные препараты «Мезогель» и смесь Метронидазол + Декстран + Контрикал, обогащённая кислородом выступают как ингибиторы воспаления, что проявляется снижением уровня провоспалительных цитокинов ИЛ-6 и ФНО- α и повышением концентрации противовоспалительных цитокинов ИЛ-4 и ИЛ-10.

– введение обогащенной кислородом смеси Метронидазол, Декстран, Контрикал в соотношении 1:1:0,1 в целях профилактики способствовало снижению образования спаек на 55,2% ($p < 0,001$).

Научная новизна.

1. С целью профилактики спайкообразования в эксперименте использован новый состав многокомпонентного раствора (Метронидазола, Декстрана и Контрикала, обогащённого кислородом) с адекватными результатами (верифицированными гистологическими исследованиями)
2. Доказано, что введение предложенного состава медикаментозной смеси в брюшную полость приводит к существенному повышению концентрации в крови противовоспалительных цитокинов, понижению общего антиоксидантного фактора, повышению активности супероксиддисмутазы, что значительно снижает вероятность возникновения спаечного процесса в брюшной полости после абдоминальных операций.

Теоретическая и практическая значимость исследования.

На основании результатов экспериментального исследования предложен новый подход к профилактике спайкообразования у пациентов после операций в брюшной полости.

Обосновано и рекомендовано к применению в профилактике обогащенной кислородом смеси Метронидазол + Декстран + Контрикал в соотношении 1:1:0,1 и показана его эффективность. Применение данной комплексной смеси позволяет снизить развитие спаечного процесса.

Апробация работы.

Результаты были доложены на всеукраинской научно-практической конференции с международным участием, посвящённой памяти члена-корреспондента НАМН Украины, профессора Ю.Б.Чайковского «Тканевые резекции в норме, эксперименте и клинике». Первичное обсуждение диссертации было проведено на заседании при совместном участии сотрудников Научного Центра Хирургии (НЦХ) имени академика М.А. Топчубашева, кафедры Хирургических болезней II Азербайджанского Медицинского Университета, а так же Главного Клинического Госпиталя Министерства Обороны Азербайджанской Республики (Протокол № 06, 11 октября 2023-го года). Апробация диссертации была проведена на научном семинаре, действующем при диссертационном совете (Протокол № 03, 4 апреля 2024-го года).

Публикации.

По данной теме опубликовано 6 статей и 6 тезисов, 3 статьи и 1 тезис из которых - в зарубежных журналах.

Объём и структура диссертации.

Диссертация написана на 164 страницах, содержит 18 таблиц, 6 графиков, 13 фото, включает введение (15.059 символов), обзор литературы (49.998 с.), главу материал и методы (17.270 с.), 2 главы собственных исследований (60.989 с.; 23.443 с.), заключение (30.858 с.), выводы (2.677 с.), практические рекомендации (572 с.), список использованной литературы, содержащий 197 источников и список сокращений.

СОДЕРЖАНИЕ РАБОТЫ

Материал и методы исследования

Экспериментальные исследования проводились на белых беспородных крысах, содержащихся в нормальных условиях вивария Научно-исследовательского Центра Азербайджанского Медицинского Университета. Моделирование процесса

адгезии проведено на белых беспородных крысах. Всего использовали 90 беспородных крыс, которых разделили на три группы.

Первая группа (1 группа) - контрольная группа: 30 белых крыс, помещали в 3 клетки по 10 голов в каждой. Затем, после анестезии калипсолом в стерильных условиях, их фиксировали на спине на специальной деревянной доске, острой бритвой очищали шерсть на передней брюшной стенке, после чего, соблюдая правила асептики и антисептики разрезали кожу передней брюшной стенки на 3-4 см вдоль средней линии. Осторожно, в брюшной полости находили желудок, отступя на 2-3 см от которого выделяли участок тонкой кишки, поверхность которой механически повреждали стерильной зубной щеткой до появления следов кровоподтёка. После этого кожу живота послойно сшивали. Операция на каждом животном длилась до 15-20 минут.

Вторая группа (2 группа) - группа сравнения: 30 белых крыс были выкормлены и размещены в 3 клетках по 10 голов в каждой. Животных в стерильных условиях анестезировали Калипсолом, фиксировали на спине на деревянной доске и острой бритвой удаляли шерсть на передней брюшной стенке. После, соблюдая правила асептики, выполняли лапаротомию по средней линии. В брюшной полости, отступя от желудка на 2-3 см выделяли отрезок тонкой кишки, механически повреждали его стерильной зубной щеткой (до появления следов крови), после чего вводили препарат «Мезогель» в количестве 1 мл. Препарат был введен в брюшную полость, для того, чтобы предотвратить спайки в брюшной полости. После этого кожу живота послойно сшивали. Операция над каждым животным длилась 15-20 минут.

Третья группа (3 группа) – опытная группа: 30 белых крыс помещали в 3 клетки по 10 голов в каждой. Подопытных животных в стерильных условиях анестезировали калипсолом и фиксировали на специальной деревянной доске, поверхность кожи в области передней брюшной стенки очищали от шерсти острой бритвой, брюшную полость вскрывали на 3-4 см по средней линии, так же, как и в предыдущих группах, отступя на

2-3 см от желудка выделяли сегмент тонкой кишки, выполняли механическое повреждение его стенки стерильной зубной щеткой. В конце операции в брюшную полость вводили по 1 мл специально изготовленной смеси Метронидазола, Декстрана и Контрикала, обогащённого кислородом (в соотношении 1:1:0,1) и послойно ушивали кожу. Каждое операционное вмешательство продолжалось 15-20 минут.

При содержании крыс и проведении экспериментальных исследований соблюдали правила по уходу и использованию лабораторных животных¹¹. Экспериментальных животных содержали в отдельном помещении вивария при нормальной температуре и условиях свободного кормления.

Все группы были оценены следующим образом:

- Количественная характеристика процесса адгезии
- Виды адгезии
- Локализация спаек

Проведен макро- и микроскопический анализ поврежденных тканей и спаек. Исследования проводили в динамике: на 5-й, 10-й и 21-й день эксперимента брюшную полость каждого животного вскрывали, визуально определяли состояние внутренних органов, количество, вид и расположение спаек.

Для морфологической характеристики проводили гистологическое и световое микроскопическое исследование образовавшихся спаек. На 5-е, 10-е и 21-е сутки исследований по 10 крыс со всех групп (контрольной, сравнения и опытной) обезглавливали в лабораторных условиях по общепринятым правилам. Для гистологического анализа были взяты ткани, вовлечённые в спаечный процесс, а именно в области швов, брюшины, поврежденного сегмента тонкой кишки, внутренних органов - печени, сальника. Взятый материал фиксировали в 10% формалиновом буфере для дальнейшего микроскопического исследования и проводили проводку материала по общепринятым методам. За-

¹¹ Руководство по содержанию и использованию лабораторных животных. Пер. с англ. под ред. И.В.Белозерцевой, Д.В.Блинова, М.С.Красильщиковой - Москва: ИРБИС, - 2017. - 336 с.

тем собранные ткани были пропитаны парафином, разрезаны на 6 мкм. Срезы окрашивали стандартным окрашиванием гематоксилин-эозином и подготовленные микропрепараты микроскопировали с помощью светового микроскопа (Leica DM 750, Германия). Все изменения, наблюдаемые во время микроскопического исследования, регистрировали с помощью камеры, прикрепленной к микроскопу (Leica ICC 50, Германия).

Использованы следующие антиспаечные препараты: Мезогель, Метронидазол, Декстран, Контрикал.

Для определения антиоксидантного статуса на 5-е, 10-е и 21-е сутки в крови исследованы каталаза (КТ) спектрофотометрическим методом с использованием молибдата аммония; супероксиддисмутаза (СОД) непрямым спектрофотометрическим методом, рассчитан общий антиоксидантный фактор (АОФ), расчет которого проводили по формуле:

$$\text{АОФ} = \text{СОД}/\text{СОД}_{\text{контр.}} + \text{КАТ}/\text{КАТ}_{\text{контр.}}/4)$$

Показатели цитокинового профиля оценивали по концентрации в сыворотке крови провоспалительных и противовоспалительных цитокинов: фактора некроза опухоли (ФНО- α), интерлейкины ИЛ-4, ИЛ-6, ИЛ-10. Определение проводили методом твердофазного «сендвич»-варианта иммуноферментного анализа (ИФА) с использованием наборов реагентов фирмы «Вектор бест» (Россия).

Клиническую часть диссертационной работы составили 70 пациентов, которые подверглись оперативным вмешательствам в Главном Клиническом Госпитале Министерства Обороны Азербайджанской Республики. Критериями включения в исследование явились: пациенты после выполненных оперативных вмешательств в брюшной полости открытым доступом (срединная лапаротомия, разрезы по Кохеру, МакБурнею, параректальные разрезы и т.д.), а так же лапароскопически; пациенты после гинекологических операций, выполненных доступом по Пфанненштилю; пациенты обоих полов; пациенты, выразившие письменное согласие на участие в исследовании. Критерии

исключения: пациенты не подписавшие письменное согласие на участие в исследовании.

Пациенты были в возрасте от 18 до 73 лет, средний возраст $36,73 \pm 12,62$ лет. Из 70 пациентов мужчин оказалось – 45 (64,3%), женщин – 25 (35,7%). 23 (32,85%) пациента страдали желчнокаменной болезнью и 10 (14,3%) - аппендицитом. Огнестрельное ранение, проникающее в брюшную полость с повреждением петель тонкого или толстого кишечника диагностировано у 8 (11,4%), гинекологических патологий – 11 (15,7%), из них фибромиома матки – у 7 (10%), а также кисты яичников – у 4 (5,7%) пациентов. Осколочные ранения, проникающие в брюшную полость, сопровождающиеся повреждением кишечника на фоне взрывной травмы диагностированы у 10 (14,3%) пациентов, у 2 (2,85%) пациентов эхинококковая киста печени, 1 (1,45%) пациент с паховой, 2 (2,85%) пациента с пупочной грыжей, у 1 (1,45%) пациента была выявлена ахалазия пищевода, 2 (2,85%) пациента были с опухолью ободочной кишки. Были выполнены 21 лапароскопических операций (30%), 38 операций открытым доступом (54%), а так же 11 гинекологических операций с доступом по Пфанненштилю (16%).

Все оперативные вмешательства проводились по общепринятым международным стандартам и технологиям. Все пациенты через 3-6 месяцев в плановом порядке были осмотрены, обследованы, всем было выполнено ультразвуковое исследование (УЗИ) органов брюшной полости на аппарате GE Voluson S8 (GE Healthcare, США).

Для статистической обработки полученных результатов использовано программное обеспечение SPSS для Windows (версия 12.0, SPSS Inc., Чикаго, Иллинойс, США). Показатели были выражены в виде среднего значения \pm стандартного отклонения (SD), а также в виде чисел и процентов.

Показатели между группами сравнивали с помощью критерия Манна-Уитни дисперсионного анализа. Для сравнения средних величин между группами рассчитан t-критерий Стьюдента, и хи-квадрат (χ^2), выполнен расчет значений отношения шансов (OR – odds ratio) с 95% доверительным интервалом (ДИ). Выражен-

ность корреляционных связей между отдельными показателями рассчитывали при помощи коэффициента корреляции Спирмена. Статистические оценки считались значимыми при значении $p < 0,05$.

Результаты собственных исследований

Выраженность послеоперационного абдоминального спайчного процесса и его профилактика (экспериментальное исследование)

В 1 группе из 30 животных за весь период эксперимента спайки образовались у 23 крыс, что составило 76,7%, во 2 группе - у 13 крыс, что составило 43,3% и в 3 группе спайки образовались у 11 крыс, что составило 36,7% от общего числа животных группы. число крыс со спайками в 3 группе было значимо меньше, чем в 1 группе ($\chi^2=9,774$, $p=0,002$), но со 2 группой разница была незначительной ($\chi^2=0,278$, $p=0,599$). Сопоставление числа животных со спайками во 2 группе с числом крыс со спайками в 1 группе также показало наличие статистической значимой разницы ($\chi^2=6,944$, $p=0,009$). Общее число образованных спаек за период наблюдения составило 83 спаяк. Всего в 1 группе в течение периода исследования образовалось 44 спаяк, во 2 группе – 22 спаяк и в 3 группе – 17 спаяк. В 3 группе спайки образовались реже, что в сравнении с 1 группой значительно различалось ($\chi^2=18,894$, $p < 0,001$), со 2 группой различие не было существенным ($\chi^2=0,838$, $p=0,361$). Разница возникших спаек во 2 группе по сравнению с 1 группой также была значимой ($\chi^2=12,173$, $p < 0,001$). На 5-й день исследования в 1 группе спайки образовались у 8 животных, во 2 группе таких животных было 6, в 3 группе – 5 животных. На 10-й день экспериментального исследования в 1 группе животных со спайками стало 7, во 2 группе и в 3 группе – по 4 крысы. На 21 сутки исследования число животных со спайками в 1 группе было – 8, во 2 группе – 3 и в 3 группе – 2 крысы. При динамическом сравнении выявлено, что в 1 группе количество крыс со спайками к 21 дню по сравнению с началом исследования (5 сутки) практически не изменилось. В

тоже время количество спаяк уменьшилось с 19 до 11 спаяк, но различие не носило достоверный характер ($\chi^2=3,237$, $p=0,073$). Во 2 группе число животных со спайками снижалось с 6 крыс в 5 сутки к 4 крысам на 10 сутки и к 3 животным на 21 сутки. Следовательно, различие не было значимым ($\chi^2=1,529$, $p=0,217$). В этой группе число спаяк снижалось с 9, определенных на 5 сутки, к 7 спайкам на 10 сутки и к 6 спайкам, определенным на 21 сутки. Сравнительный анализ показал незначительную разницу в количестве спаяк между 5 и 21 сутками ($\chi^2=0,910$, $p=0,341$). В 3 группе число животных со спайками снижалось с 5 крыс на 5 сутки к 4 крысам на 10 сутки и к 2 животным на 21 сутки. Следовательно, различие не было значимым ($\chi^2=1,619$, $p=0,204$). В этой группе на 5 день исследования определялось 7 спаяк, на 10-й и 21-й дни определялось по 5 спаяк соответственно. Как видно различие не было существенным ($\chi^2=0,515$, $p=0,473$). Можно заметить, что во 2 и 3 группе отмечалась тенденция к снижению числа животных со спаячным процессом, тогда как в 1 группе такой тенденции не отмечалось, количество животных со спайками в период исследования оставалось стабильным.

На 5-е сутки после открытой операции во всех группах (контрольной, сравнения и опытной) преобладали спайки мягкого типа - до 80-83,3%, а спаяк плотного типа было меньше - 16,7-20%. На 10-е сутки исследования, число мягких спаяк во всех группах составили 43,3%, спайки плотного типа составили 56,7%. На 21-е сутки исследования у всех животных формировались лишь плотные спайки, мягкие спайки не выявлялись во всех группах. Сравнительный внутригрупповой анализ характера спаяк показал, что в 1 и 2 группе число мягких спаяк по сравнению с 5-ми сутками существенно снизилось на 10-е сутки исследования на 45,9% ($\chi^2=8,531$, $p=0,004$) соответственно, а число плотных спаяк увеличилось на 64,7% ($\chi^2=8,531$, $p=0,004$) соответственно. Сравнительный внутригрупповой анализ характера спаяк в 3 группе показал, что на 10-е сутки количество мягких спаяк значительно снизилось на 48,0% ($\chi^2=10,335$, $p=0,002$), в свою очередь количество плотных спаяк увеличилось

на 70,5% ($\chi^2=10,335$, $p=0,002$). Сравнительный межгрупповой анализ показал, что на 5-е сутки в 1 и 2 группе число мягких спаек не отличалось, в 3 группе их число было незначительно выше (на 4%) соответственно и, следовательно, ниже число плотных спаек (на 16,5%). На 10-й и 21-й день различий в числе мягких и плотных спаек между группами не наблюдалось.

Следовательно, в первые сутки после открытых операций у экспериментальных животных чаще выявлялись спайки мягкого типа, а формирование плотных спаек начинается позже, и к 21-м суткам они уже полностью сформировались.

У большинства животных преобладали пластинчатые и плосковидные спайки (табл. 1).

Таблица 1

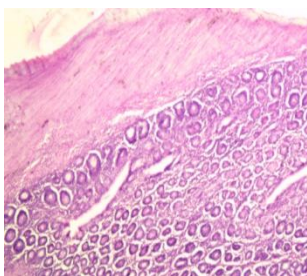
**Типы спаек, возникших в брюшной полости белых крыс,
в зависимости от метода профилактики**

Виды спаек	Экспериментальные группы		
	1 группа	2 группа	3 группа
На 5 сутки			
Клиновидные, n (%)	5 (26,3)	1 (11,1)	0 (0)
Плосковидные, n (%)	9 (47,4)	5 (55,6)	4 (57,1)
Пластинчатые, n (%)	5 (26,3)	3 (33,3)	3 (42,9)
Всего	19 (100)	9 (100)	7 (100)
На 10 сутки			
Клиновидные, n (%)	3 (21,4)	0 (0)	0 (0)
Плосковидные, n (%)	7 (50,0)	5 (71,4)	3 (60,0)
Пластинчатые, n (%)	4 (28,6)	2 (28,6)	2 (40,0)
Всего	14 (100)	7 (100)	5 (100)
На 21 сутки			
Клиновидные, n (%)	1 (9,1)	0 (0)	0 (0)
Плосковидные, n (%)	6 (54,5)	4 (66,6)	3 (60,0)
Пластинчатые, n (%)	4 (36,4)	2 (33,4)	2 (40,0)
Всего	11 (100)	6 (100)	5 (100)

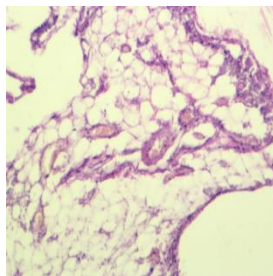
Сравнительный анализ типов спаек опытной группы с группой сравнения показал незначительное различие. Так, на 10 и 21 сутки в опытной группе плосковидных спаек было меньше на 16,0% ($\chi^2=0,171$, $p=0,679$) и 9,9% ($\chi^2=0,052$, $p=0,819$) соответственно, а пластинчатых спаек больше на 28,5% ($\chi^2=0,171$, $p=0,679$) и на 16,5% ($\chi^2=0,171$, $p=0,679$).

Почти у всех животных отмечались спайки в области шов-брюшина и шов-сальник. Используемый шовный материал, механические повреждения и кровотечения, воспаление, вызванное микроорганизмами, положительно сказываются на образовании спаек. Поврежденный сегмент кишечника также активно участвует в образовании спаек в брюшной полости. Особенно в контрольной группе спайки между поврежденным кишечником и печенью и между поврежденным кишечником и желудком, а также между петлями кишечника, скорее всего, были вызваны последствиями повреждения кишечника, кровотечениями и инфекцией.

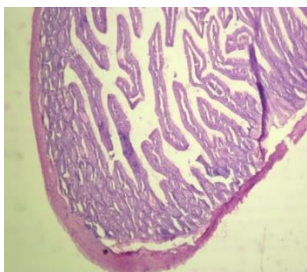
У животных опытной группы на 5-е сутки эксперимента спаек в брюшной полости при умерщвлении было значительно меньше, чем в контрольной группе, и они мало отличались от группы сравнения. Спайки, в основном, формировались между брюшиной и сальником вблизи шва или между брюшиной и поврежденным сегментом кишки. На 10-е сутки эксперимента между зоной швов, брюшиной, сальником и поврежденным сегментом кишки образовывались спайки в малом количестве. Сращений между внутренними органами - петлями кишечника, кишечником и другими органами не отмечено. На 21 сутки возникло небольшое количество спаек между шовным участком, брюшиной, сальником и поврежденным сегментом кишечника. Сращений между поврежденным кишечником и внутренними органами не зарегистрировано. Микроскопический анализ образцов, взятых у животных этой группы, показал, что из развитых коллагеновых волокон образуются только спайки плотного типа. На волокнах обнаруживаются отдельные макрофаги и лейкоцитарные клетки, между волокнами развились кровеносные сосуды. В некоторых кровеносных сосудах наблюдается скопление эритроцитов. В отличие от предыдущих дней, отек значительно спал (фото).



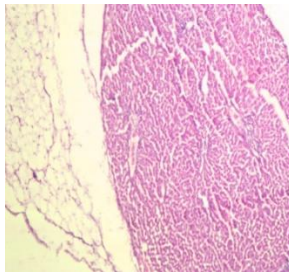
А



В



С



Д

Фото. Изменения внутренних органов белых крыс опытной группы через 21 сутки после операции: А – спайки и пораженный кишечник; В – сальник; С – интактный кишечник; D – сальник и печень (увеличение $\times 100$, окрашивание гематоксилин-эозином)

Согласно полученным результатам, наибольшие спаечные изменения после моделирования наблюдались в зоне брюшина-сальник (табл.2).

Показатели антиоксидантной системы и уровень цитокинов в экспериментальных моделях послеоперационной интраабдоминальной адгезии

Активность каталазы в 1 группе (контроль) на 5,8% возростала через 10 дней после вмешательства ($t=0,40$, $p=0,702$) и снижалась на 21 день по сравнению с величиной на 5 сутки (на 6,2%, $t=0,67$, $p=0,524$) и с активностью на 10 сутки (на 11,7%, $t=0,75$, $p=0,476$).

Активность каталазы во 2 группе (группа сравнения) в период исследования снижалась. В сравнении с активностью фермента на 10 сутки снижение составило 15,1% ($t=1,40$, $p=0,204$), в сравнении с активностью на 21 сутки – на 19,8% ($t=2,62$, $p=0,035$). При сравнении активности фермента на 10 и 21 дни эксперимента выявлялось статистически незначимое различие ($t=0,52$, $p=0,617$).

Таблица 2

Гистологические характеристики спаек и окружающих тканей на моделях животных в динамике

Дни эксперимента	Вид анализа спаек	Экспериментальные группы		
		Контрольная (1 группа, n=30; после повреждения тонкой кишки никакой препарат не введен)	Группа сравнения (2 группа, n=30; после повреждения тонкой кишки введен мезогель)	Опытная группа (3 группа, n=30; после повреждения тонкой кишки введена смесь метронидазола, декстрана и контрикала + O ₂ в соотношении 1:1:0,1)
5 –й	Макроскопически	Развитые спайки. В зоне брюшины, швов, поврежденного кишечника, сальник	Спаяк меньше в области поврежденной брюшины	Спаяк меньше, слабый воспалительный процесс. Между брюшиной и сальником вблизи шва, между брюшиной и поврежденным сегментом кишки
	Микроскопически	Мягкие фибриновые и коллагеновые волокна (преобладающие), макро-фаги, фибробласты, лимфоциты. Воспаление, припухлость, слабые развитые кровеносные капилляры. Окружающие ткани: отек, сосуды расширены, застой в венозных сосудах, фибриновый слой слабый	Разрозненные ибриновые и коллагеновые волокна, слабый отек, макрофаги, лейкоциты, разрушение коллагеновых волокон. Окружающие ткани: отек, лейкоцитарная инфильтрация, незначительное расширение сосудов, мелкие кровоизлияния, редко-застой крови в венах	Тонкие фибриновые, коллагеновые волокна, макрофаги, небольшое количество фибробластов, лимфоциты. Слабый отек и воспалительный процесс
10-й	Макроскопически	Количество спаек уменьшилось. Между областью наложения швов, брюшиной и поврежденным сегментом кишечника, между брюшиной и сальником.	Число спаек уменьшилось. Между участком швов, брюшиной, сальником и поврежденной кишкой	Спаяк мало между зоной швов, брюшиной, сальником и поврежденным сегментом кишки

	Микроскопически	Фибриновые, коллагеновые волокна, макрофаги, фибробласты, лимфоциты. Окружающие ткани: слабый отек, воспалительный процесс, маленькие очаги крово-излияния	Коллагеновые волокна, макрофаги, фибробласты, небольшое количество лимфоцитов	Мягкие коллагеновые волокна. Легкая припухлость
21-й	Макроскопически	Спайки в области поврежденной брюшины-участок швов – поврежденная кишка, между брюшиной – сальником, между внутренними органами - поврежденный кишечник - печень, брюшина – желудок и др.	Спайки в области швов, висцеральной брюшины, сальника, поврежденного сегмента кишки	Редкие спайки между шовным участком, брюшиной, сальником и поврежденным сегментом кишечника.
	Микроскопически	Коллагеновые волокна, редкие макрофаги, незначительная отечность, воспалительный процесс	Коллагеновые волокна, небольшое количество макрофагов, лейкоцитарных клеток. Окружающие ткани: отек, лейкоцитарная инфильтрация	Развитые коллагеновые волокна, редкие макрофаги, лейкоциты. Окружающие ткани: слабый отек, и воспаление

Активность каталазы в крови животных 3 группы (опытная группа), также, как и во 2 группе, динамично снижалась. На 10 и 21 день в сравнении с 5 днем активность фермента снизилась на 15,3% ($t=1,19$, $p=0,273$) и на 29,5% ($t=2,29$, $p=0,055$) соответственно. Разница между активностью каталазы на 10 и 21 сутки составила 16,7% ($t=1,49$, $p=0,181$) и на 16,7% ($t=0,93$, $p=0,376$) соответственно.

Сравнительный межгрупповой анализ активности каталазы на 5 сутки между 1 и 2 группой, а также 1 и 3 группой выявил снижение на 19,1% ($t=2,70$, $p=0,030$) и на 11,1% ($t=1,49$, $p=0,181$) соответственно. Активность фермента во 2 группе была выше,

чем в 3 группе на 8,9% ($t=0,65$, $p=0,538$). На 10 сутки уровень каталазы во 2 и 3 группе по сравнению с 1 группой снизился на 35,3% ($t=2,29$, $p=0,056$) и на 29,1% ($t=2,03$, $p=0,082$) соответственно. При сравнении активности фермента во 2 группе по сравнению с 3 группой отмечалось снижение на 8,8% ($t=0,88$, $p=0,406$). На 21 день активность каталазы во 2 и 3 группах по сравнению с 1 группой также была снижена на 30,8% ($t=3,38$, $p=0,012$) и на 33,2% ($t=2,75$, $p=0,028$). В этот же период исследования активность каталазы в 3 группе по сравнению со 2 группой была незначительно ниже - на 3,4% ($t=0,27$, $p=0,795$).

Активность СОД в 1 группе на 5 сутки была ниже, чем на 10 день, на 10,7% ($t=1,06$, $p=0,326$) и незначительно выше - на 5,3% ($t=0,33$, $p=0,752$), чем на 21 день. Разница активности СОД в этой группе на 10 и 21 день составила 15,5% ($t=1,12$, $p=0,299$).

Во 2 группе активность СОД постепенно повышалась. На 10 и 21 сутки по сравнению с активностью на 5 сутки она повысилась на 4,0% ($t=0,51$, $p=0,627$) и на 8,1% ($t=0,98$, $p=0,361$) соответственно. Активность СОД на 21 сутки по сравнению с активностью фермента на 10 день была выше на 12,6% ($t=0,50$, $p=0,630$).

В 3 группе активность СОД, также, как и во 2 группе, повышалась на 10 и 21 дни по сравнению с 5 днем на 4,0% ($t=0,69$, $p=0,513$), на 7,1% ($t=0,78$, $p=0,460$) соответственно. Активность СОД у животных этой группы на 21 сутки по сравнению с активностью на 10 сутки увеличилась на 3,2% ($t=0,36$, $p=0,726$).

На 5 сутки самая высокая активность СОД отмечалась у животных 3 группы, что на 33,5% было выше ($t=4,53$, $p=0,003$), чем в 1 и на 4,1% выше, чем во 2 группе ($t=0,58$, $p=0,578$). Активность СОД во 2 группе была выше, чем в 1 группе на 30,6% ($t=3,70$, $p=0,008$). На 10 день активность СОД также была высокой в 3 группе, что относительно 1 группы было на 28,4% выше ($t=4,70$, $p=0,002$) и выше на 4,1% относительно 2 группы ($t=0,61$, $p=0,560$). Разница в активности СОД в 1 и 2 группах составила 25,4% ($t=3,36$, $p=0,012$). На 21 сутки активность СОД у животных 3 группы превышала активность этого фермента в 1

группе на 41,5% ($t=3,55$, $p=0,009$) и во 2 группе на 3,0% ($t=0,30$, $p=0,775$). Разница в активности фермента во 2 группе по сравнению с 1 группой составила 39,7% ($t=3,64$, $p=0,008$).

Величина ОАФ в группе контроля (1 группа) динамично увеличивалась. Показатель ОАФ на 10 и 21 сутки по сравнению с показателем на 5 сутки была выше на 5,0% ($t=0,47$, $p=0,652$) и 17,7% ($t=1,25$, $p=0,252$) соответственно. Различие ОАФ между величинами на 10 и 21 сутки составило 13,4% ($t=0,97$, $p=0,362$).

Во 2 группе отмечалось снижение ОАФ на 10 и 21 сутки по сравнению с величиной на 5 сутки на 2,4% ($t=0,15$, $p=0,884$) и 8,4% ($t=0,66$, $p=0,530$) соответственно. В этой экспериментальной группе ОАФ на 21 сутки был ниже, чем на 10 сутки на 6,2% ($t=0,43$, $p=0,683$).

В 3 группе, также, как и во 2 группе, величина ОАФ снижалась на 10 сутки по сравнению с показателем на 5 день на 7,7% ($t=0,49$, $p=0,639$), на 21 сутки по сравнению с 5 сутками - на 11,3% ($t=0,69$, $p=0,514$). Показатель ОАФ снизился на 21 сутки по сравнению с показателем, отмеченным на 10 сутки, на 3,9% ($t=0,21$, $p=0,841$).

На 5 сутки величина ОАФ во 2 и 3 группе была выше, чем в 1 группе на 12,0% ($t=0,94$, $p=0,378$) и на 10,0% ($t=0,77$, $p=0,464$) соответственно. Показатель ОАФ в этот период исследования во 2 группе был незначительно выше, чем в 3 группе на 2,1% ($t=0,15$, $p=0,886$). На 10 сутки эксперимента величина ОАФ во 2 группе была выше, чем в 1 группе на 5,0% ($t=0,36$, $p=0,729$), а в 3 группе на 2,5% ($t=0,18$, $p=0,862$) ниже. На 21 день отмечалось увеличение ОАФ в 1 группе и уменьшение во 2 и 3 группе. В этот период исследования наблюдалось снижение ОАФ во 2 и 3 группе, что по сравнению с 1 группой составило 14,5% ($t=1,01$, $p=0,345$) и 18,9% ($t=1,12$, $p=0,301$).

Таким образом, полученные результаты позволяют констатировать повышение активности СОД в группе сравнения и опытной группе, в то время как активность каталазы в этих группах имела тенденцию к снижению. Динамика ОАФ имела тенденцию к снижению на 21-й день эксперимента, особенно в 3 группе: от $51,34 \pm 5,35$ ед на 5-й день эксперимента до $45,56 \pm 6,49$ ед, на 21-й день, т.е. снижение составило 11,3%. (Таблица 3)

Таблица 3

Показатели АОС у животных в период исследования

Группы	Срок исследования	Каталаза, мкат/л	СОД, Ед/г	ОАФ
	5 дней			
1 (n=5)		20,62±0,91	38,18±3,34	46,19±3,96
2 (n=5)		16,68±1,14*	55,02±3,10*	52,47±5,37
3 (n=5)		18,32±2,26	57,38±2,62*	51,34±5,35
	10 дней			
1 (n=5)		21,90±3,08	42,78±2,79	48,64±3,37
2 (n=5)		14,16±1,39	57,32±3,30*	51,22±6,30
3 (n=5)		15,52±0,66	59,78±2,30*	47,40±6,0
	21 дней			
1 (n=5)		19,34±1,68	36,14±5,23	56,16±6,94
2 (n=5)		13,38±0,54#, *	59,90±3,92*	48,04±4,03
3 (n=5)		12,92±1,62#, *	61,78±4,98*	45,56±6,49

Примечание: # - статистическая значимость различий показателей групп на 10 и 21 сутки с показателем на 5 сутки; * - статистическая значимость различий с показателем контрольной группы

Влияние антиспаечных средств на цитокиновый профиль.

В группе сравнения и опытной группе отмечалось повышение противовоспалительных ИЛ-4 и ИЛ-10 и снижение провоспалительных цитокинов: ИЛ-6 и ФНО-α (табл.3).

Таблица 4

Уровень цитокинов в экспериментальных моделях спаечного процесса

Группы	ИЛ-4, пг/мл	ИЛ-10, пг/мл	ИЛ-6, пг/мл	ФНО-альфа, пг/мл
	5 дней			
1	16,3±1,0	37,84±3,53	220,64±21,67	38,54±1,97
2	17,04±3,33	40,98±4,90	158,02±7,46*	32,78±5,58
3	17,88±3,18	45,38±4,26	130,22±8,50*, **	22,38±1,74*
	10 дней			
1	14,22±1,42	30,74±2,53	252,06±23,55	43,96±5,51
2	17,88±1,46	45,54±5,89*	150,72±12,82*	30,98±4,74
3	19,14±1,41*	46,42±5,10*	128,48±4,70*	22,52±2,30*
	21 день			
1	16,3±1,0	37,84±3,53	220,64±21,67	38,54±1,97
2	18,64±1,15	47,38±3,30	137,56±6,87*	28,40±3,76*
3	20,0±1,76	48,92±2,34*	125,7±4,28*	20,32±1,58*

Примечание: * - статистическая значимость различий с показателем контрольной группы; ** - статистическая значимость различий показателей между 2 и 3 группами

Статистически значимые сильные связи определялись между ИЛ-10 и ИЛ-6 во всех группах на 5 сутки исследования, причем, если в 1 и 2 группах связь была прямой ($r=0,866$, $p<0,001$, $r=0,937$, $p<0,001$ соответственно), то в 3 группе она была обратной ($r=-0,835$, $p<0,001$). Также в этот срок исследования статистически значимая, средняя связь отмечалась во 2 группе между ИЛ-10 и ФНО- α , которая еще более усиливалась на 10 сутки ($r=0,658$, $p<0,05$). На 10 сутки отмечалась сильная, обратная, статистически значимая связь между ИЛ-10 и ИЛ-6 в 3 группе ($r=-0,921$, $p<0,001$). В этой группе выявлялась средняя значимая связь между ИЛ-10 и ФНО- α ($r=0,579$, $p<0,05$). На 21 день определялась сильная, значимая прямая связь между противовоспалительными цитокинами ИЛ-4 и ИЛ-10 во 2 и 3 группах ($r=0,802$, $p<0,001$, $r=0,805$, $p<0,001$ соответственно), тогда как в контрольной группе эти цитокины коррелировали между собой слабой связью ($r=0,459$, $p>0,05$). Высокая корреляция отмечалась в 3 группе между ИЛ-4 и ФНО- α ($r=0,794$, $p<0,01$), ИЛ-10 и с ФНО- α средней прямой значимой связью ($r=0,524$, $p<0,05$), а ИЛ-6 коррелировал с ФНО- α обратной средней значимой связью ($r=-0,677$, $p<0,05$).

Оценка выраженности спаечного процесса брюшной полости (клиническое исследование).

Пациенты были рандомизированы на 2 группы: I группа включала 35 послеоперационных пациентов, которым в конце оперативного вмешательства в брюшную полость противоспаечные препараты не вводились; II группу составили 35 послеоперационных пациентов, которым в конце операции с целью профилактики спаечной болезни в брюшную полость вводили раствор обогащенной кислородом смеси Метронидазол + Контрикал + Декстран (в соотношении 1:1:0,1). Средний возраст пациентов I и II группы составил $30,91\pm 9,21$ и $42,54\pm 14,76$ лет соответственно ($t=0,67$, $p=0,506$). В I группе мужчин было 26 (74,3%), женщин – 9 (25,7%), во II группе 19 (54,3%) и 16 (45,7%) соответственно ($t=3,049$, $p=0,081$).

Пациенты в обеих группах чаще страдали желчнокаменной болезнью (22,9% и 31,4% в I и II группе соответственно), 19 пациентов были прооперированы лапароскопически, 4 пациента – доступом по Кохеру. Пациенты с огнестрельными ранениями, проникающими в брюшную полость, которым во время первого этапа оперативного лечения выводили колостому, а вторым этапом выполняли устранение колостомы и наложение толстокишечного анастомоза вошли в I группу ($\chi^2=24,231$, $p<0,001$), пациенты с аппендицитом вошли во II группу ($\chi^2=11,667$, $p<0,001$). 1 пациенту первой группы лапароскопически была выполнена Операция Хеллера по поводу ахалазии пищевода, 2 пациентам – удаление эхинококковой кисты печени. В основную группу так же попали 3 пациента с грыжами, 1 пациенту из них выполнена лапароскопическая ТАРР герниопластика, 2 пациента были оперированы открытым доступом по поводу пупочной грыжи, так же 2 пациентам этой группы была выполнена правосторонняя гемиколэктомия по поводу опухоли ободочной кишки. Гинекологических операций с доступом по Пфанненштилю было выполнено 11, из них 6 пациенткам сравнительной группы, 5 – основной группы (табл.5; табл.6).

Таблица 5

**Пациенты 1й (сравнительной) группы, перенесшие
оперативные вмешательства (n=35)**

Лапароскопия			Лапаротомия			Гинекология		
Операция	n	спайки	Операция	n	спайки	Операция	n	спайки
Холецистэктомия	8	4	Эхинококк печени	2	2	Тубэктомия	2	1
Операция Хеллера	1	1	Колопластика	18	18	Гистерэктомия	4	3
Итого	9	5		20	20		6	4
Процент спаек (%)		55,5			100			66,6

Таблица 6

Пациенты 2й (основной) группы, перенесшие оперативные вмешательства (n=35)

Лапароскопия			Лапаротомия			Гинекология		
Операция	n	спайки	Операция	n	спайки	Операция	n	спайки
Холецистэктомия	11	2	Пластика пупочной грыжи	2	2	Миомэктомия	1	1
ТАРР герниопластика	1	0	Аппендэктомия	10	3	Гистерэктомия	2	2
-			Гемиколэктомия	2	1	Кистэктомия	2	0
-			Холецистэктомия	4	2			
Итого	12	2	Итого	18	8	Итого	5	3
Процент спаек (%)	16,7%				44,4%			60%

В обеих группах через 3-6 месяцев после операции при обследовании пациентов таких осложнений, как кишечная непроходимость, хронические запоры не наблюдалось. У 5 пациентов 1й группы были периодические боли в брюшной полости в области послеоперационного шва. Исследование на наличие послеоперационных спаек с помощью абдоминального УЗИ показало, что спаечный процесс у 70 обследованных послеоперационных пациентов встречался в 60,0% случаев (n=42). Так, в I группе послеоперационные спайки визуализировались у 29 (82,8%), во II группе – у 13 (37,1%) пациентов ($\chi^2=15,238$, $p<0,001$) (табл. 6).

Таблица 7

Частота диагностированного спаечного процесса у пациентов при различных операциях

Название операции	I группа (n=35)	II группа (n=35)	χ^2	p
Лапароскопия, n (%)	9 (55,5)	12 (16,7)	3500	=0,062
Лапаротомия, n (%)	20 (100)	18 (44,4)	15,079	<0,001
Гинекология, n (%)	6 (66,6)	5 (60)	0,052	=0,819

Таким образом, у пациентов II группы, которым в целях профилактики была введена смесь Метронидазол + Декстран + Контрикал в соотношении 1:1:0,1, обогащенная кислородом, спаечный процесс наблюдался реже – в 37,1% случаев, против 82,8% случаев в группе, которым эту смесь не вводили. Анализ показал, что шанс обнаружить послеоперационные спайки значимо выше у пациентов, которым для профилактики не вводили противоспаечную смесь – $OR=8,179$ (95% ДИ 2,683-24,940, $p<0,01$).

ВЫВОДЫ

1. В группе крыс с моделированным спаечным процессом после введения антиспаечной смеси Метронидазола, Декстрана и Контрикала + O_2 абдоминальные спайки развились в 20,5% случаев, тогда как в группе крыс после введения препарата «Мезогель» – в 26,5% случаев, и в группе с моделированным спаечным процессом без введения антиспаечных препаратов – в 53,0% случаев, что указывает на антиспаечный эффект многокомпонентного раствора.
2. Внутривентральное введение обогащенной кислородом смеси Метронидазол + Декстран + Контрикал в соотношении 1:1:0,1 позволило получить положительные результаты. В процессе динамического наблюдения гистологических изменений спаек и окружающих тканей через 21 день от начала эксперимента макроскопически отмечались редкие спайки между шовным участком, брюшиной, сальником и поврежденным сегментом кишечника; микроскопически – развитые коллагеновые волокна, редкие макрофаги, лейкоциты, слабый отек, и воспаление окружающих тканей.
3. Введение препарата «Мезогель» и смеси Метронидазол + Декстран + Контрикал в соотношении 1:1:0,1, обогащенной кислородом, экспериментальным животным привело к повышению активности СОД, в то время как активность каталазы имела тенденцию к снижению. Обогащенная кислородом смесь Метронидазол, Декстран, Контрикал в

соотношении 1:1:0,1 способствовала снижению общего антиоксидантного фактора на 21 сутки эксперимента на 11,3% ($p=0,514$).

4. Введение антиспаечных препаратов «Мезогель» и смеси Метронидазол + Декстран + Контрикал+O₂ ингибирует воспаление, что выражалось снижением концентрации провоспалительных ИЛ-6 и ФНО- α и повышением концентрации противовоспалительных цитокинов ИЛ-4 и ИЛ-10.
5. Введение обогащенной кислородом смеси Метронидазол + Декстран + Контрикал в соотношении 1:1:0,1 в целях профилактики спаечной болезни в брюшной полости способствовало снижению образованию спаек на 55,2% ($p<0,001$). Вероятность развития послеоперационных спаек выше у пациентов, которым для профилактики не вводили противовоспалительную смесь – OR=8,179 8,179 (95% ДИ 2,683-24,940, $p<0,01$).

ПРАКТИЧЕСКИЕ РЕКОМЕНДАЦИИ

1. Пациентам после абдоминальных операций рекомендуется проведение контрольного осмотра, обследований на основании жалоб, а так же абдоминальной УЗИ-диагностики через 3-6 месяцев на предмет развития спаечного процесса.
2. Обогащённая кислородом комбинированная смесь Метронидазол + Декстран + Контрикал в соотношении 1:1:0,1 проявила себя как ингибитор образования послеоперационных спаек за счет уменьшения воспаления, уменьшения реакции на окислительный стресс и стимулирования восстановления мезотелиальных клеток брюшины.
3. В целях профилактики адгезии послеоперационным пациентам целесообразно введение обогащенной кислородом смеси Метронидазол + Декстран + Контрикал в соотношении 1:1:0,1.

Список опубликованных работ по теме диссертации

1. Определение основных факторов, способствующих образованию спаечного процесса в брюшной полости у женщин. // *Georgian Medical News*, Июль-Август 2017, №7-8, с. 94-98
2. Лапароскопический адгезиолизис у пациенток со спаечным процессом. // *Azərbaycan Təbabətinin Müasir nailiyyətləri*, Bakı, 2018, №1, с. 149-153
3. Эхографические показатели спаечного процесса в малом тазу у женщин. // *Əziz Məmmədkərim oğlu Əliyevin doğum gününə həsr olunmuş elmi-praktiki konfransın məcmuəsi*, 2018, с. 316-323 (соавтор Исаев Г.Б.)
4. Стратегии профилактики внутрибрюшных спаек. // *Sağlam-lıq jurnalı*, Bakı, 2022, №4, с. 13-18
5. Types and localization of abdominal adhesions after open operations (experimental study) // *Хірургія дитячого віку, Paediatric surgery (Ukraine)*, 2022, №4(77), с. 34-38.
6. Влияние лекарственных препаратов на ткани, окружающие брюшинные спайки в эксперименте. // *Sərrahiyyə surgery (elmi praktik jurnal, xüsusi buraxılış)*, 2022, №4, с.93
7. Effect of anti-adhesion agents on cytokine profile in an experimental model of postoperative intra-abdominal adhesions. // *Хірургія дитячого віку, Paediatric surgery (Ukraine)*, 2023, №1(78), с. 72-78, (соавтор Исаев Г.Б., Гулиева С.В.)
8. Спайки брюшной полости и гистоморфологические изменения окружающих тканей в послеоперационном периоде (экспериментальное исследование). // *Azərbaycan Tibb Jurnalı (Rüblük elmi-praktik jurnal)*, 2023, №1, с. 134-138
9. Показатели антиоксидантной системы в экспериментальных моделях послеоперационной интраабдоминальной адгезии. // *Prof. Zərifə Ağarza qızı Zeynalovanın anadan olmasının 90 illik yubileyinə həsr olunmuş elmi konfrans materialları*, 2023, с. 192-194
10. Уровень ИЛ-10 и ИЛ-6 в экспериментальных моделях послеоперационного внутрибрюшинного спаечного процесса. // *Prof. Zərifə Ağarza qızı Zeynalovanın anadan olmasının 90*

illik yubileyinə həsr olunmuş elmi konfrans materialları, 2023, s. 191-192

11. The effect of an oxygen-enriched mixture of Metronidazole, Dextran and Contrical on the antioxidant system indicators in an experimental model. // Сборник матеріалів с всеукраїнської науково-практичної конференції з міжнародною участю присвяченій пам'яті члена-кореспондента НАМН України, професора Ю.Б.Чайковського «Тканинні реакції в нормі, експерименті та клініці», №2 (138), с. 98-99, (соавтор Исаев Г.Б., Мурсалов В.Р.)
12. Role of multicomponent solution in prevention of adhesion disease after abdominal operations // Abstracts of the 20th international Eurasian congress of hepatogastroenterology & surgery, 25-27 april, 2024, с. 111-112 (соавтор Исаев Г.Б.)

Список сокращений

ИЛ	интерлейкин
КТ	каталаза
ОАФ	общий антиоксидантный фактор
СОД	супероксиддисмутаза
УЗИ	ультразвуковое исследование
АОС	антиоксидантная система

Защита диссертации состоится 21 октября 2024 года
в «1408» на заседании Диссертационного совета ФД 1.12,
действующего на базе Научного Центра Хирургии им. акад.
Топчубашева М.А. ПЮЛ

Адрес: г. Баку, 1122 АЗ, ул. Шарифзаде 196, зал конференции

С диссертацией можно ознакомиться в научной части Научного
Центра Хирургии им. акад. Топчубашева М.А. ПЮЛ

Электронная версия автореферата размещена на официальном
сайте Научного Центра Хирургии им. акад. Топчубашева М.А.
ПЮЛ (www.ecm.az).

Автореферат разослан по соответствующим адресам
13 сентября 2024 года.

Подписано в печать: _____

Формат бумаги: 60x84 1/16

Объём: 36 170

Тираж: